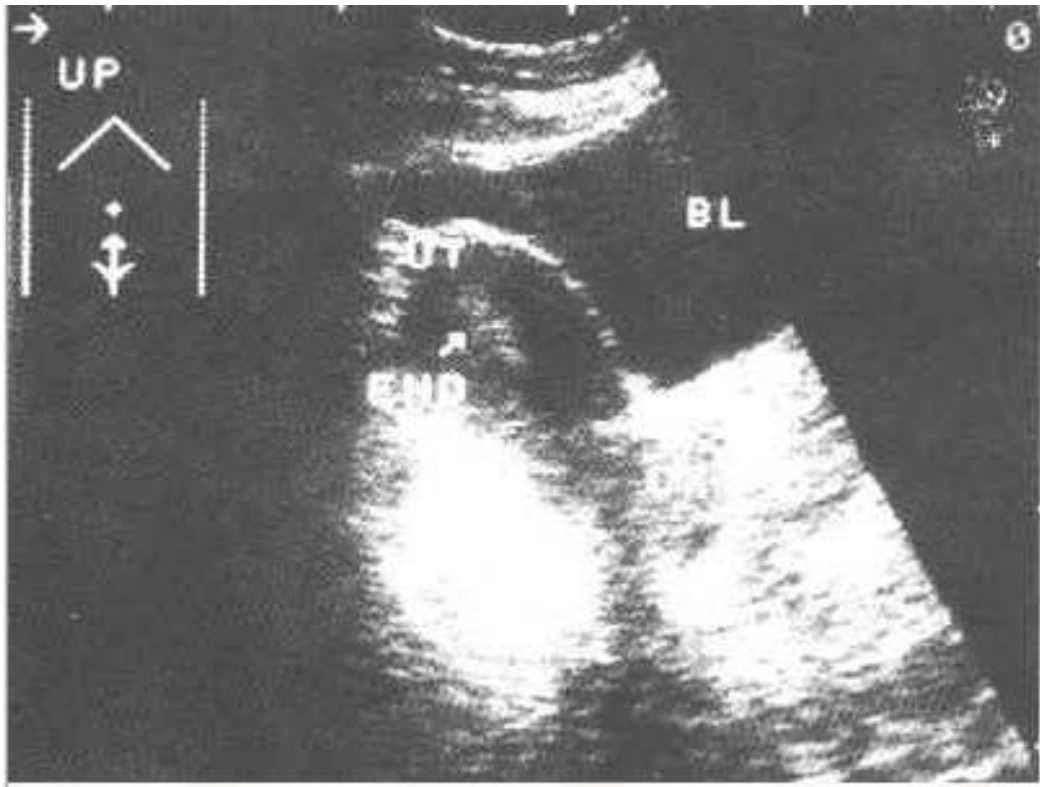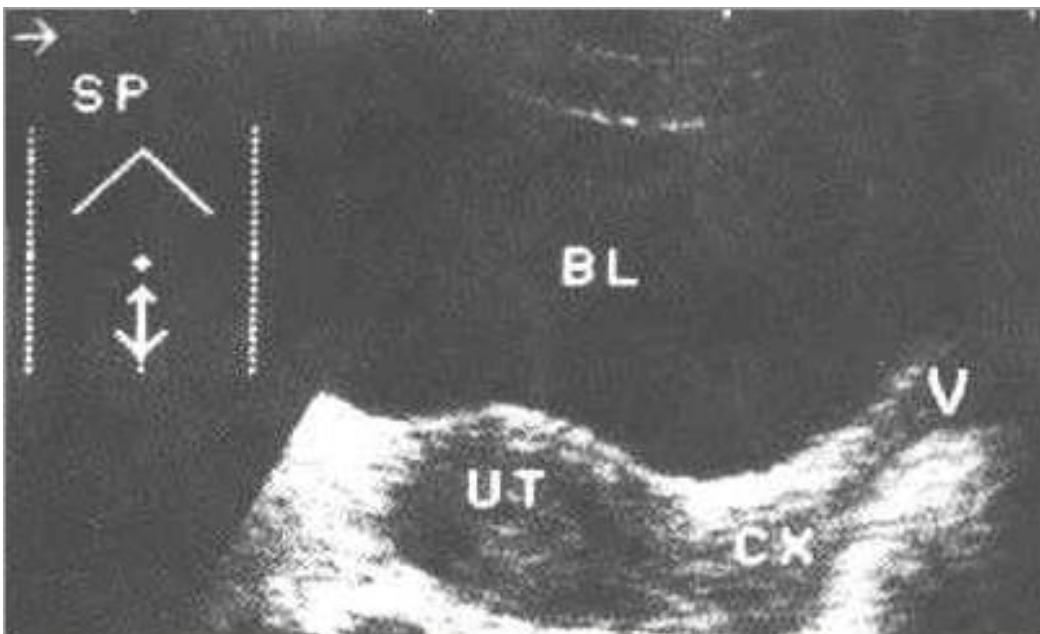


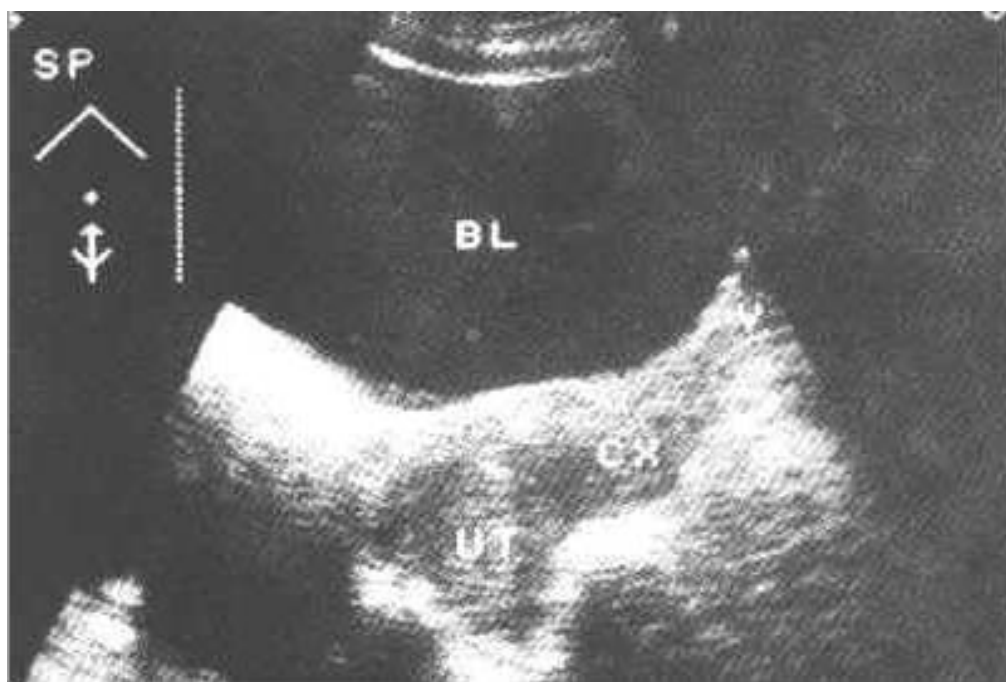前位子宫纵切超声显像图

膀胱 (BL) 子宫 (UT) 内膜 (END)



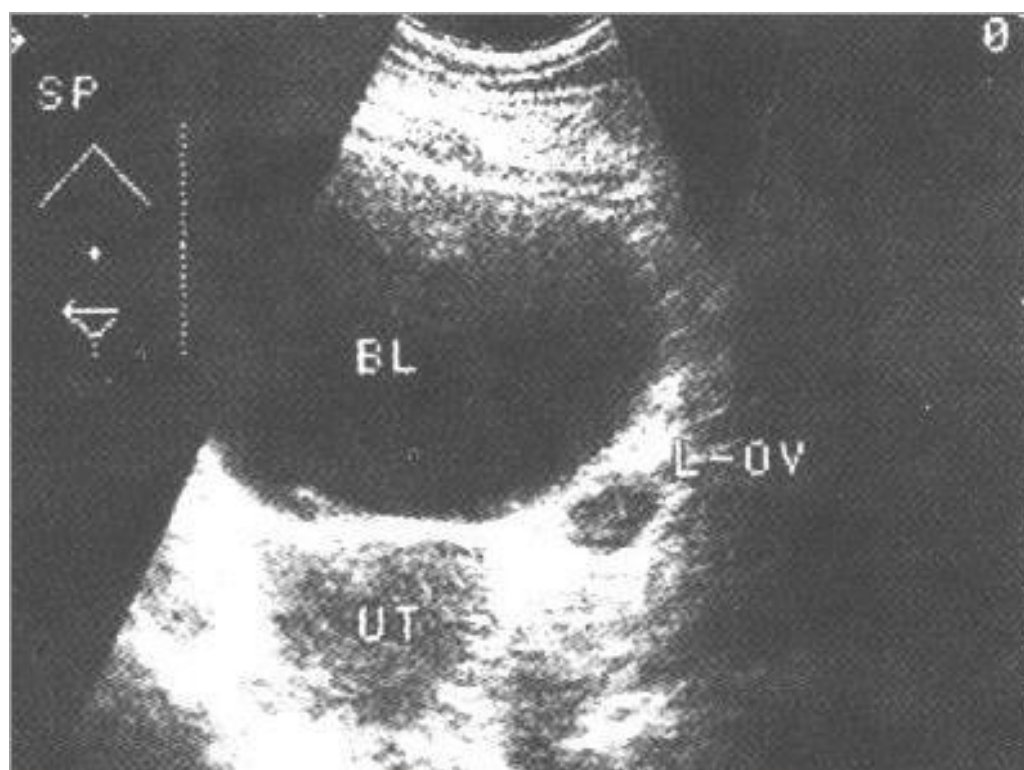
中位子宫纵切超声显像图

膀胱 (BL) 子宫 (UT) 宫颈 (CX) 阴道 (V)



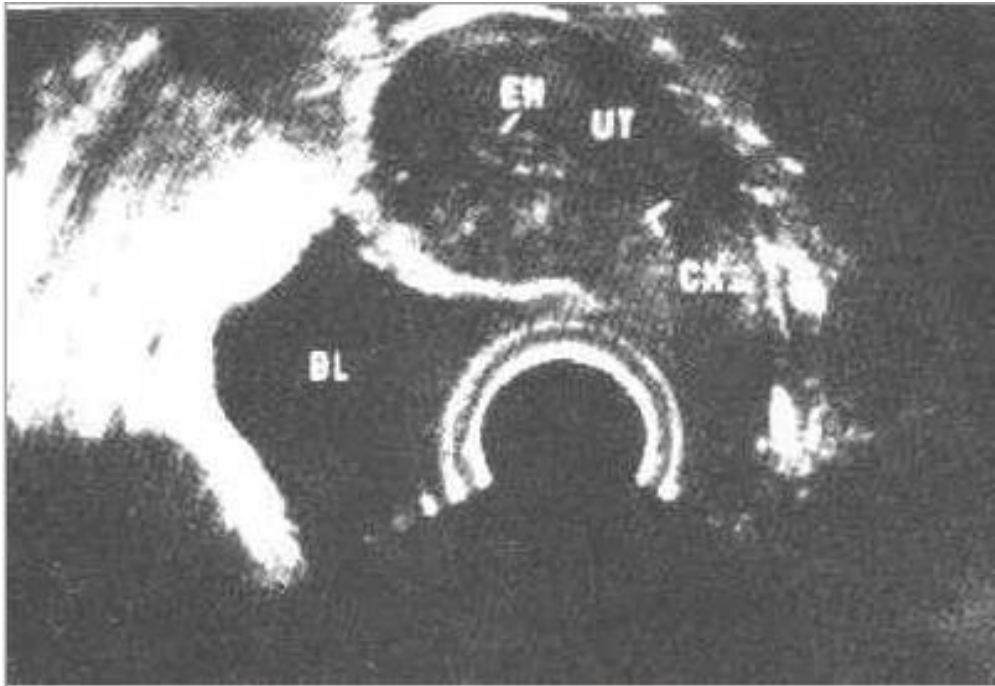
后位子宫纵切超声显像图

膀胱 (BL) 子宫 (UT) 宫颈 (CX) 阴道 (V)



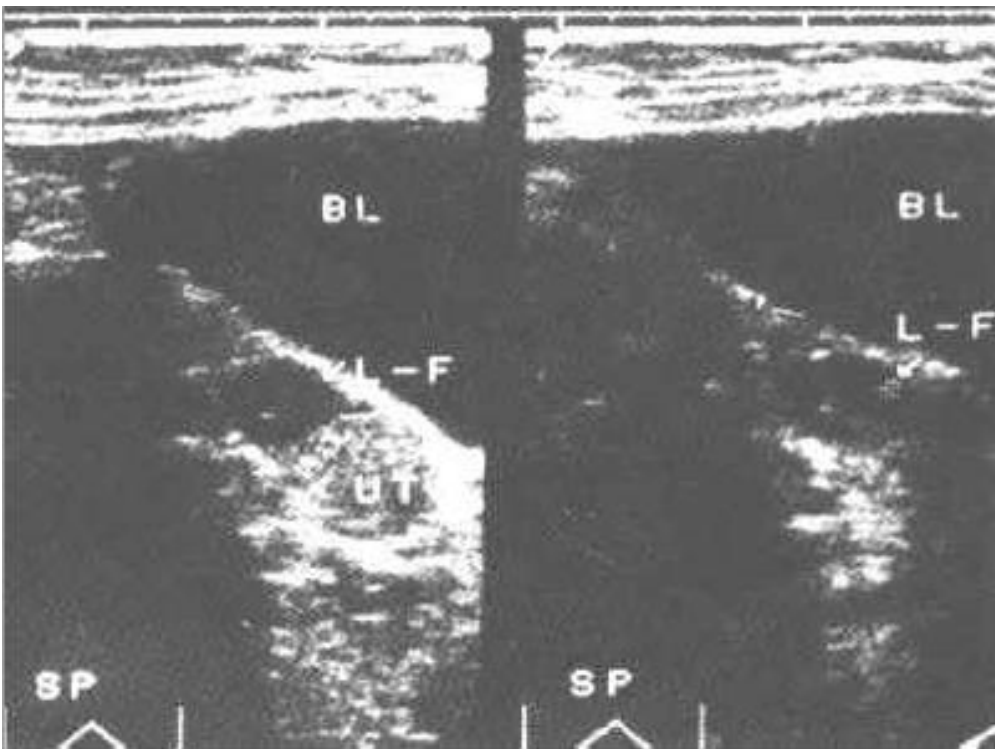
子宫横断切面超声显像图

膀胱 (BL) 子宫 (UT) 左侧卵巢 (L-DV)



经阴道扫查前位子宫纵切超声显像图

膀胱 (BL) 子宫 (UT) 内膜 (EN) 宫颈 (CX)



成熟卵泡超声显像图

膀胱 (BL) 子宫 (UT) 左侧卵泡 (L-F)