



# 妇科超声(2)—— 妇科疾病超声诊断

何彩云



# 学习目标

- 掌握：** 子宫肌瘤、子宫腺肌瘤声像表现  
子宫肌瘤与腺肌瘤鉴别诊断  
卵巢囊性畸胎瘤超声特征性表现
- 熟悉：** 卵巢巧克力囊肿超声表现  
子宫内膜癌超声表现
- 了解：** 卵巢生理性囊肿

- 
- 
- ❖ **子宫肌瘤**
  - ❖ **子宫腺肌症**
  - ❖ **子宫内膜癌**
  - ❖ **卵巢肿瘤**
- 



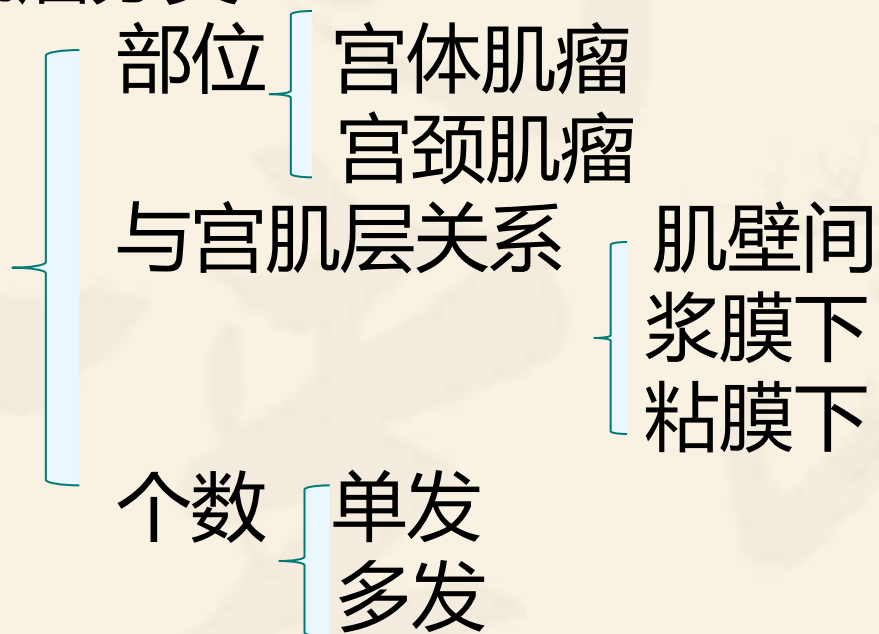
# 子宫肌瘤



# 一、概念

妇科 最常见 良性 30~50岁 发病率20%  
子宫平滑肌组织增生+少量纤维结缔组织  
与雌激素水平有关

## 肌瘤分类——





肌瘤变性——组织学上失去原有结构

原因：瘤体增大→血供不足→局部坏死

玻璃样变性 最常见

囊性变 沿上发展

红色变性 特殊类型坏死，妊娠期多见

肉瘤样变 恶变

钙化 退行性变

## 二、超声表现

子宫

大小  
形态

内部回声

宫腔回声

肌瘤变性

CDFI (环绕、半环绕征)

改变

## 三、鉴别诊断

1. 子宫腺肌症

2. 卵巢肿瘤

3. 内膜癌

4. 内膜息肉



# 子宫腺肌症

# 一、概念

子宫内膜异位症：具有活性的子宫内膜组织出现在子宫腔以外部位

内在性~：发生于子宫

外在性~：发生于子宫外盆腔组织，如卵巢、宫骶韧带

## 二、超声表现

- 子宫** {
- 大小** 均匀增大
  - 形态** 球形增大
  - 肌层回声** 增粗，后壁更常见
  - 内膜线** 偏移
  - CDFI**：无特征性，无血流环绕征
- 子宫腺肌瘤**

### **三、鉴别诊断**

**子宫腺肌瘤 & 子宫肌瘤**

### **四、技巧**

**1. 临床月经史**

**2. CDFI的应用**

# 子宫内膜癌



# 一、概念

发生于子宫内膜的一组上皮性恶性肿瘤，多为腺癌。又称子宫体癌。

女性生殖系统最常见的三大恶性肿瘤之一  
老年妇女多见，常见于绝经后子宫。？

近年发病率上升，年龄下降趋向。

宫颈癌亦然。。。

## 二、B-us表现

子宫

**大小** 多不大或偏大

**内部回声** 减低、欠均匀

**宫腔积液** 血/脓

**CDFI** 瘤体血流较常丰富

### **三、鉴别诊断**

子宫内膜息肉

粘膜下子宫肌瘤

**注意：最终诊断需要进行诊断学刮宫、进行病理组织学检查**

# 卵巢肿瘤

# 概述

**囊性肿瘤**  
**( 囊实 ) 混合性肿瘤**  
**实性肿瘤**



# 代表性疾病——

**单纯卵巢囊肿**

液暗区  
边清、壁薄  
内透声好  
后方声增强

# 一些具有特征性表现的卵巢疾病：

## 1.皮样囊肿：成熟畸胎瘤、良性畸胎瘤

原始生殖细胞肿瘤中最常见的类型

多胚层组织结构(毛发、脂肪、牙齿、骨骼等)

特征性超声表现——脂液分层征、面团征、壁立性结节、线条征、杂乱结构征

## 2.子宫内膜异位囊肿：巧克力囊肿

### 3.黄体囊肿

瘤样病变

黄体期

可自行消散

## 4. 多囊卵巢

生殖功能障碍与糖代谢异常的内分泌紊乱综合征在卵巢的表现。

月经稀少、闭经、不孕、肥胖、多毛、痤疮

B-us：一侧或双侧卵巢直径2~9mm卵泡 $\geq 12$ 个；  
卵巢体积 $\geq 10\text{ml}$